Aus der Chirurgischen Universitäts-Klinik Erlangen
Direktor: Professor Dr. med. O. Goetze.

Das chronische Magen- und Duodenalulkus unter topographisch-histologischen Gesichtspunkten.

Inaugural-Dissertation

zur

Erlangung der Doktorwürde

der

Hohen medizinischen Fakultät

der

Friedrich-Alexanders-Universität zu Erlangen

vorgelegt von

Josef Jordan
aus Kondrau
Volontärassistent der Univ.-Frauenklinik Erlangen.

Tag der mündlichen Prüfung: 27. Mai 1937.

Buchdruckerei M. Krahl, Erlangen-Bruck
1938

1938/109

Referent: Professor Dr. med. Otto Goetze
Dekan: Professor Dr. med. Greving

R. UNIV.
BIBLIOTHEEK
LEIDEN

Für die Klärung der Pathogenese des chronischen Magen- und Duodenalulkus hat die moderne Medizin einen ungeheueren Aufwand an Forschungsenergie verwendet. Alle Zweige der exakten Wissenschaften haben für die Lösung dieses Problems seit etwa hundert Jahren wertvolle Beiträge geliefert. Der Umfang der Literatur, die über dieses Thema entstand, ist ein Gradmesser für dessen Schwierigkeit. Beim Studium der vielen Theorien, die alle für sich gesehen oft sehr überzeugend sind, bangt man ob einer einheitlichen Lösung dieser Frage. Das große Interesse, das für die Ergründung des Ulkusleidens besteht, hängt mit der Häufigkeit dieser Krankheit zusammen. Trotzdem die Erforschung der Ursache noch keine vollständige Befriedigung ergibt, so hat doch die Lösung vieler Teilfragen von seiten der Pathologie, Physiologie, internen Medizin und Chirurgie den Arzt in die glückliche Lage versetzt ulkuskranken Patienten wertvolle Hilfe zu bringen. Die zahlreichen konservativen Methoden und die kunstgerechte Resektion sind das lohnende Ergebnis dieser mühsamen und schwierigen Forschungsarbeit.

In der vorliegenden Arbeit soll versucht werden das Ulkusproblem nochmals von histotopographischen Gesichtspunkten, unter Verwendung der letztentstandenen Literatur, zu beleuchten. Die Anregung dazu verdanke ich der Güte des Herrn Professor Dr. H. Westhues. Herr Prof. Dr. Westhues ist inzwischen einer ehrenvollen Berufung an die deutsche Universität Kanton (China) gefolgt. Durch das Entgegenkommen meines Lehrers Herrn Professor Dr. Otto Goetze wurde die Arbeit nunmehr referiert. Dafür erstatte ich Herrn Prof. Dr. Goetze an dieser Stelle meinen ergebensten Dank. Desgleichen möchte ich dem er-

sten Assistenten der Klinik Herrn Dr. Denecke für seine wertvollen Ratschläge herzlichst danken.

Wenn hier versucht wird die lokalen topographischen Gesichtspunkte in den Vordergrund zu stellen, so geschieht das nur in der Absicht die neuesten histologischen Erkenntnisse zu ordnen. Mit dieser Absicht soll aber nicht die Ansicht entstehen, daß das Ulkusleiden eine lokale Erkrankung sei. Die Bedeutung der vielen Momente die durch Erblichkeit, Konstitution und äußere Einflüsse bedingt sind, sollen in keiner Weise angetastet werden. Wenn an manchen Stellen doch der Eindruck entstehen könnte, so mag das einer unglücklichen Darstellung zugeschrieben werden. Auch kann die Arbeit keinen Anspruch auf Vollständigkeit erheben. Die Literatur ist schon in betreff dieses engen Gesichtspunktes so umfangreich geworden, daß ich die Nachsicht des Lesers erbitte.

Die normale Histologie der menschlichen Magenschleimhaut.

Es wird weitschweifig erscheinen mit der normalen Histologie des Magens zu beginnen. Leider sind die vielen Angaben darüber in klinischen und pathologischen Schriften so zerstreut, daß es nicht leicht ist ein übersichtliches Bild zu erhalten und ein einfacher Hinweis auf eine Arbeit genügt. Die Pathologie der Magenschleimhaut war lange Zeit in hohem Grade dadurch erschwert, daß die Normalhistologie nicht genügend klar gelegt war. Der Grund lag in der Schwierigkeit, Untersuchungsmaterial zu erhalten, das sicher normalen Verhältnissen entsprach. So sind die Meinungen über viele Fragen, beispielsweise betreffs des Vorkommens von Rundzellen, der Reichlichkeit des interstitiellen Gewebes, des Vorkommens von versprengten Epithelinseln, Lymphfollikeln, Tiefe der Grübchen usw. noch geteilt. Auch in der für dieses Thema wichtigen Frage nach dem Verhältnis von spezifischen Drüsenelementen (Fundusdrüsen) zu dem indifferenten, unspezifischen Drüsenepithel (Pylorus-Intermediär- und Cardiadrüsen) besteht leider noch keine volle Einigkeit.

Makroskopisch ist das Magenepithel und Oberflächenrelief im ganzen menschlichen Magen annähernd gleichartig gestaltet. Mikroskopisch lassen sich dagegen (die Brunnerdrüsenschleimhaut eingerechnet) fünf verschiedene Drüsenregionen unterscheiden. In der Reihe ihres Flächenausmaßes aufgezählt sind das die Gebiete der Fundus-, Pylorus-, Brunner-, Intermediär- und Cardiadrüsenregion.

Die Fundusdrüsen finden sich nicht nur wie ihr Name vermuten lassen könnte in der „Fundus" (besser Fornix) benannten blindsackartigen Kuppe des Magens sondern nehmen den größten Teil des Organs ein: den Fornix und das Corpus ventriculi mit Ausnahme der unteren Hälfte der kleinen Kurvatur bis zum Beginn des Magenknies. Diese Fundusdrüsen tragen ein hohes sezernierendes Zylinderepithel und bilden wenig verästelte Drüsenschläuche. Sie tragen die für diese Schleimhaut typischen und allein spezifischen Hauptzellen. Es sind grob granulierte Zellen, die nur in der basalen Partie der Drüsenschläuche vorkommen, während sie in einer an die Mündung anschließenden Partie fehlen. Die zweite Zellart dieser Drüsen, die Belegzellen, kommen im Drüsengrund mehr vereinzelt vor und erscheinen vom Drüsenlumen abgedrüngt, zwischen den Hauptzellen eingekeilt. Sie zeigen in ihrem Zelleib eine viel feinere Körnelung als die Hauptzellen. Neben diesen delo- und adelomorphen Formen findet sich eine dritte Zellart, die Nebenzellen Zimmermann's. Diese, ein schleimartiges Sekret produzierenden, becherförmig aussehenden Zellen lassen sich mit den Pylorus- und Cardiadrüsenzellen als „mucoide Drüsenzellen" des Magens zusammenfassen (Lehner, Schaffer). Durch die in jüngster Zeit gemachten Erfahrungen über deren Topographie erhält die Ulkus-Lokalisation eine neue Beleuchtung. Gerade diese dritte Zellart der Nebenzellen hat in die Lehrbücher lange keinen Eingang gefunden. „Zimmermann konnte daher noch im Jahre 1925 mit Recht gegen einen Teil der Lehrbücher den Vorwurf einer mangelhaften Berichterstattung erhe-

ben". (Plenk). Diese Nebenzellen sind von den Hauptzellen absolut verschieden. Man findet ihre Analoga bis zu den Amphibien. Hervorzuheben ist hier ganz besonders, daß sie mit den Pylorusdrüsenzellen eine weitgehende morphologische und färberische (wahrscheinlich auch funktionelle) Aehnlichkeit besitzen.

Die Pylorusdrüsen besitzen eine von den Fundusdrüsen abweichende Form, insofern die in ein Grübchen einmündende Schläuche meist ein längeres Stück gerade und unverzweigt verlaufen und erst in den basalen Partien der Schleimhaut eine starke Verzweigung und Aufknäuelung erfahren. Als wesentlichsten Unterschied finden wir hier nur einen Zelltyp, der seinem färberischen und morphologischen Verhalten nach den „mucoiden Zellen" zuzurechnen ist. Die Grenzlinie zwischen Fundus- und Pylorusdrüsen gleicht etwa einer umgekehrten Parabel, deren Scheitelpunkt sich in der Mitte der kleinen Kurvatur befindet. Die beiden Schenkel der Parabel gehen schräg zur großen Kurvatur bis in die Nähe des Pförtners, sodaß der Canalis pyloricus etwa 3—4 cm proximal vom Pylorus ringsum mit dieser Schleimhaut ausgekleidet ist.

An diese Zellart seien gleich die Brunner'schen Drüsen des Duodenums angefügt, weil sie mit der der Pylorusdrüsen eine weitgehende Aehnlichkeit besitzen, sodaß viele Forscher sich für ihre volle Identität einsetzen. Bei den niederen Wirbeltieren überschreiten die letzten Pylorusdrüsen den Sphinkter und erscheinen so als Vorläufer der Duodenaldrüsen bei den Säugetieren. Goetze rechnet den Bulbus überhaupt zur Pars pylorica, weil die kaudale Grenze des Vorderdarms nicht an der Kardia oder am Pylorus, sondern am Ende des Bulbus duodeni, am Sphincter bulbi zu rechnen ist. Auch Schiefferdecker meint, daß man die Region der Brunner'schen Drüsen zusammen mit den Pylorusdrüsen als eine funktionell zusammengehörige „Pyloruszone" betrachten könne. Der Uebergang der Drüsen des Pylorus in jene des Duodenums vollzieht sich in etwas wechselnder Weise. Beim Menschen sollen nach Böhm und Davidoff, Orator

und Paschkis Pylorusdrüsen noch im Duodenum und Duodenaldrüsen schon im Pylorusteil des Magens vorkommen. Entwicklungsgeschichtlich beobachtet man ein allmähliches Uebergreifen der Pylorusdrüsen in den Darm. Bei Monotremen finden sich nur ein ganz kurzes Stück Brunnerdrüsen, während bei höheren Säugetieren postpylorisch eine immer größere Strecke besetzt wird. Bensley formuliert seine Meinung dahin, daß die Potenz der Bildung pylorusdrüsenähnlicher Drüsen mit der phylogenetischen Entwicklung auf einen immer größeren Darmbereich ausgedehnt wurde. Interessant dazu ist, daß Murray dieselbe sekretionsanregende Wirkung des Extrakts der Duodenaldrüsenschleimhaut wie die des „Gastric secretin" des Antrums feststellen konnte. E. Klein, Schiefferdecker, v. Thannhoffer, Schenk, E. Müller, K. W. Zimmer-Orator und M. Th. Macklin, Braus, Ellenberger, setzen sich für eine vollständige Identität beider Drüsenarten ein und fassen sie als Gastrointestinaldrüsen zusammen. Das Ausbreitungsgebiet dieser Brunner'schen Drüsen wird sehr verschieden angegeben. Nach Anile 25—30 cm vom Pylorus nach abwärts, nach Helly nur 17—21 cm, Spath und Brites glauben überhaupt keine festen Angaben machen zu können. Fest steht nur, daß die Ausbildung in kaudaler Richtung abnimmt. Unmittelbar hinter dem Pylorus liegen die Drüsen so dicht, daß sie nicht gegeneinander einzeln abgrenzbar sind. Jedenfalls werden sie noch bis an die Flexura duodeno-jejunalis und darüber hinaus gefunden. Unterhalb des Gallengangs finden sich beim Erwachsenen nur mehr rundliche Gruppen von 0,2—0,3 mm Durchmesser (v. Ebner).

Zwischen Fundus- und Pylorusdrüsen schiebt sich ein etwa 1—1½ cm breiter Streifen eines neuen Drüsentyps „die intermediäre Zone" ein. Es handelt sich hier nicht um ein Ineinandergreifen der beiden sich begegnenden Zonen sondern um eine ganz neue Drüsenart, die nur aus Belegzellen und Nebenzellen aufgebaut ist. Ihre Unterscheidung von Pylorusdrüsen ist nicht immer leicht. Aschoff hat diese Region als Zwischendrüsen nominiert.

Die Cardiadrüsen liegen an der Grenze des Magens und Oesophagus und nehmen einen 1—4 cm breiten Streifen am Magenanfang ein. Ihre Ausdehnung ist sehr variabel. An der kleinen Kurvatur ist der Streifen meist breiter als an der großen, gegen den Fornix hin. Es sind stark verzweigte tubulöse Drüsen, die sich in ihrer Form durch ihre Unregelmäßigkeit und häufigen cystischen Erweiterungen von Haupt- und Pylorusdrüsen unterscheiden. Die Entwicklung dieser Drüsen erfolgt ebenfalls wie bei den Pylorusdrüsen später als die Hauptdrüsenregion. Sie sind den mucoiden Drüsen des Magens zuzurechnen. Bensley faßt sie als rudimendäre Fundusdrüsen auf. Ihre größere Ausdehnung jedoch betrachtet Bensley als Vorstufe des vollständigen Verlustes der Magendrüsen in einem bestimmten Magenabschnitt. Schaffer hat schon 1897 auf ihre Aehnlichkeit mit den Pylorusdrüsen hingewiesen.

Zusammenfassung.

Die unspezifischen, indifferenten Zellen und Drüsen des Magens und Duodenums, Cardia-, Intermediär-, Pylorus- und Brunnerdrüsen zeigen eine auffallende Aehnlichkeit in ihren phylogenetischen, morphologischen, färberischen (und wahrscheinlich auch funktionellen) Eigenschaften. Sie bilden zusammen eine einheitliche Gruppe gegenüber den spezifischen sekretorischen hochwertigen Fundusdrüsen.

Die Lokalisation der chronischen Geschwüre.

„Alle typischen chronischen Ulcera haben ihren Sitz in der Magenstraße".

Dieses Lokalisationsgesetz ist kurz nach dem Erscheinen der Monographie Aschoff's „Ueber den Engpaß des Magens" 1918 von vielen bestätigt worden (Kratzeisen, Groß, Hoffmann u. Nather, v. Bergmann, Westphal, Katsch und Friedrich, Schmieden, König, Orator, v. Redwitz, P. E. Müller, Federmann, Bocks, Kirschner, Peiper, Wydler, K. H. Bauer,

Büchner). Der Begriff „Lokalisationsgesetz“ aber ist nicht mit genügender Ueberzeugung aufgenommen worden. Die Lehrbücher sprachen von Prädilektionsstellen, Lieblingssitz, von der Bevorzugung der kleinen Kurvatur. Die Chirurgen arbeiteten spezielle Operationsmethoden (Längsresektion nach Neubauer) für das hochsitzende Ulcus aus. Die Termini technici der Röntgenologen: hochsitzende Ulcera, Ulkus des Magenkörpers lassen in keiner Weise mehr vermuten, daß es sich hier um Ulcera handeln könnte, die den gesetzmäßigen Sitz entsprechen. Eine nähere Orientierung im Handbuch der speziellen pathologischen Anatomie zeigt eine starke Prädilektion der Pars pylorica und kleinen Kurvatur, aber auch Ulcera in allen anderen Magenteilen, an der Kardia, der großen Kurvatur, vorderer und hinterer Magenwand. Die kritische Durchsicht dieser Statistiken zeigt, daß eine genügend genaue Lokalisierung überhaupt nicht vorhanden ist. An Hand einiger Statistiken soll dies in folgenden näher dargelegt werden.

Die erste viel angeführte statistische Arbeit brachte Brinton. Sie bezieht sich auf 205 Magenulcera aus Sektionsmaterial:

Kleine Kurvatur	55
Hintere Wand	86
Pars pylorica	32
Vordere Wand	10
Regio cardiaca	4
Große Kurvatur	5
Vordere u. hintere Wand	13
Fundus	—

In dieser Form und topographischen Zusammenstellung haben bis in den letzten Jahren alle Untersucher ihre statistischen Erhebungen festgelegt. Leider sind die Feststellungen für die Auswertung nach bestimmten Schleimhautzonen wenig brauchbar. So können Ulcera die als zur Hinter- oder Vorderwand gehörig aufgeführt sind je nach ihrer Nähe an der kleinen Kurvatur (und das ist sicher der größte Teil) der Pylorus-, Intermediär- oder

Fundusdrüsenzone angehören. Ebenso steht es mit den hochsitzenden Ulcera der kleinen Kurvatur. Wir wissen daß die mächtige Bindegewebsentwicklung mit ihrer sekundären Schrumpfungstendenz — und zwar gerade cardiawärts — Isthmusgeschwüre leicht in den Bereich des oberen Magenkörpers verlagern kann. Einigermaßen brauchbar erschienen mir nur die Angaben über den Sitz an der großen Kurvatur und im Fundusbereich. Hier ist mit einem Ueberschneiden mehrerer Schleimhautzonen am wenigsten zu rechnen. Unter Verwendung der Statistiken nach Berthold, Gruber, Kirsch, Kossinsky, Nolte, Schermann, Schneider, Wolewelsky, ergeben sich folgende Zahlen:

Große Kurvatur	4,53%
Fundus	4,24%

Der Wert dieser Zahlen erhält aber eine erhebliche Einschränkung, da manche Autoren nicht immer zwischen Ulkus und Erosion unterschieden, andere auch Narben mitgezählt haben. Die Ulcera, die die Duodenalschleimhaut betreffen, wurden dabei völlig außer Acht gelassen. Da aber die Frage nach der Schleimhautanfälligkeit gegen peptische Läsionen gestellt ist, so ist das in keiner Weise angängig. Nach den Angaben von Hart, v. Bergmann sollen die Ulcera des Duodenums ebenso häufig wie die des Magens sein, nach Mayo sogar überwiegen. Demzufolge sind die Zahlen noch zu halbieren, d. h. 2% für die große Kurvatur und 2% für das Fundusgebiet oder 4% treffen auf Fundusdrüsenschleimhaut.

Eine zweite Frage erschien für die kritische Durchsicht besonders verlockend. An den durch die Chirurgen gewonnenen Resektionspräparaten fiel immer wieder auf, daß die Ulcerationen sich streng in der Lokalisation mit der eigentümlichen deltaförmigen Ausbreitung des Pylorusdrüsengebiets hielten. So reichten alle multiplen Geschwüre keilförmig (mit der Spitze an der kleinen Kurvatur) bis genau an die Grenze dieser Schleimhautregion. Ein Ueberschreiten dieser Grenze war eine ausgesprochene Seltenheit. Bei der Kontrolle im Handbuch der speziellen

Anatomie ergab sich für die Pars pylorica als Mittelwert aus den obengenannten Statistiken ein erstaunlich niedriger Wert von 25,47 %. Würde man die Duodenalulcera hier ebenso berücksichtigen, käme man auf 12,7 %. D. h. jedes achte Ulkus säße erst auf Pylorusschleimhaut. Das stand in einem auffallenden Gegensatz zu den an der Klinik immer wieder demonstrierten Resektionspräparaten. Nun war klar, daß der Begriff Pars pylorica in den verschiedensten Arbeiten variierte. Am besten zeigt das die von K. H. Bauer entnommene Abbildung, die eine Auswahl der in den letzten drei Jahrzehnten gemachten Nomenklaturvorschläge vereinigt und in das von Forsell stammende Röntgenschema des Magens eingezeichnet enthält. In allen einschlägigen Lehrbüchern und Arbeiten fand sich die Meinung, daß der rein äußerlich am Magen als Pars pylorica festgelegte Abschnitt etwa der pylorischen Schleimhautbegrenzung entspreche. Das ist aber

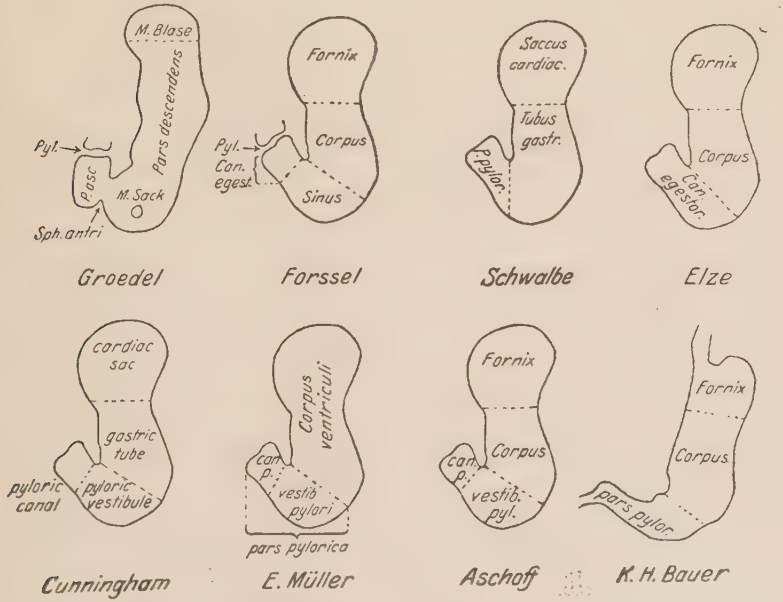

Abb. 1.

Benennung der Magenabschnitte bei verschiedenen Autoren (nach K. H. Bauer).

keineswegs der Fall. Als oberste Begrenzung der Pars pylorica wird der Angulus, die Umbiegungsstelle an der kleinen Kurvatur verwendet. Der Angulus soll durch eine Incisura angularis an dieser Stelle gegeben sein (His, E. Müller, Schwalbe). Abgesehen von der variablen Lage und Ausbildung dieser Incisur auf die Forsell, Theile und Elze hingewiesen haben, entspricht dieser Angulus nicht einmal ganz der halben Pylorusschleimhautausdehnung. Orator hat an 70 Mägen diese Knickungsstelle an der kleinen Kurvatur bestimmt. Er fand den Angulus 4mal 1 cm vom Pylorus entfernt, 8mal 2 cm, 15mal 3 cm, 2mal 6 cm und 1mal 7 cm weit. So lag in den meisten Fällen (55 unter 70) der Angulus 3—5 cm entfernt über dem Pylorus. Daraus ersieht man, daß seine Lage sehr variabel ist und zu einer genaueren Bestimmung nicht herangezogen werden kann. Ferner aber, daß die Ausdehnung des Pylorusdrüsengebiets mit der Annahme des obersten Punktes am Angulus zu gering geschätzt wurde. Selbst über die histologische Ausbreitung des Pylorusdrüsengebiets finden sich auffallend oft widersprechende Angaben. Ich zitiere hier Saltzmann nach der Arbeit von Kalima (da mir die letztere nur zugänglich war): „Die Pylorusdrüsen nehmen ein nach der Ausdehnung noch etwas wechselndes Gebiet am Pylorus ein. In welcher Entfernung vom Pylorus Pylorusschleimhaut noch vorzukommen pflegt, wird von verschiedenen Forschern etwas ungleich angegeben. Diese Entfernung ist an der großen Kurvatur größer als an der kleinen". Gerade umgekehrt ist es aber wirklich der Fall. Jouvenel hat 1906 am Magen eines Hingerichteten die Ausdehnung für $^3/_5$ der kleinen Kurvatur (oder 12 cm) bestimmt. Die späteren Autoren wiederholen fast ausnahmslos die Ausbreitung bis zum Angulus. Erst Büchner, der systematisch auf die topographischen Schleimhautverhältnisse und deren Beziehungen zum Ulkus achtete, bringt in seiner Habilitationsschrift „Histologie der peptischen Veränderungen" nach eigenen Messungen gemachte Angaben, die sich auf die Entfernung

der histologischen unteren Korpusgrenze vom Pförtner beziehen:

Diagnose	Kleine Kurvatur	Vorder-wand	Hinter-wand	Gr. Kur-vatur	Ges. Länge d. kl. Kurv.
Ulcus duod.	11 cm	7 cm	7 cm	—	—
„ „	9,5 cm	—	—	4,5 cm	—
Isthmusgeschw.	15 cm	7 cm	—	—	—
Normal	11 cm	—	—	5 cm	19 cm

Pasckis und Orator bestimmten den funktionellen isthmus oberhalb des Angulus als oberste Grenze. Noch höhere Angaben finden sich bei v. Kupfer, der die Ausbreitung des Pylorusdrüsenorgans entlang fast der ganzen kleinen Kurvatur fand. Leider ist in diesen Arbeiten nicht immer sicher zu entscheiden, ob die Bestimmungen an gesunden oder ulkuskranken Magen vorgenommen wurden. Der letzte Fall Büchners mit 11 cm betraf einen Normalmagen. Erwähnt sei noch, daß die Normalhistologen im allgemeinen etwas geringere Angaben (6—8 cm) machen. Vom höchsten Punkt an der kleinen Kurvatur verläuft die fundalpylorische Grenzlinie schräg gegen den Pylorus und große Kurvatur, sodaß an letzterer die Fundusschleimhaut oft erst wenige Centimeter vor dem Pylorus endet, etwa am Anfangsteil des unteren Magenpols. Somit war erwiesen, daß die überaus häufigen Isthmusgeschwüre noch zum großen Teil innerhalb von Pförtnerschleimhaut gelegen sind. Von Orator wurde gegenüber den Isthmusgeschwüren derselbe Standpunkt vertreten. Er betont, daß schon normalhistologisch die pylorische Schleimhaut an der kleinen Kurvatur bis über den Angulus hinaufreicht, sodaß die dortselbst gelegenen Geschwüre meist noch der pylorischen Schleimhautzone angehören und nur selten in den Fundalbereich zu liegen kommen. Aus seiner graphischen Darstellung ist zu entnehmen, daß unter 157 Ulcera nur ein einziges Ulcus in einer Höhe von 12 cm an der Magenstraße gefunden wurde. Die hochgradige Anfälligkeit dieser Schleimhaut ist in zwei von Büchner beschriebenen Fällen besonders eklatant. Es handelt sich um zwei große kallöse Geschwüre, die jedesmal die gesamte Pylorusschleimhaut beiderseits und über

der kleinen Kurvatur zerstört, die Korpusschleimhaut dagegen intakt gelassen hatte, distal waren diese großen Ulkusflächen von Duodenalschleimhaut mit Brunnerdrüsen, proximal von Korpusschleimhaut begrenzt.

Im Gegensatz zu den häufigen Statistiken, die auf rein makroskopische Feststellungen sich gründeten, waren die mikroskopischen Untersuchungen über die Geschwürlokalisation von entscheidender Bedeutung.

Zuerst sei die Arbeit von Oshikawa genannt, die auch im Handbuch der speziellen Pathologie von Hauser erwähnt wird. Da sie dort nur im Kleindruck und nicht mit der genügenden Ausführlichkeit, wie es für die vorliegende Arbeit wünschenswert, erscheint sei ihre Anführung hier nochmals gestattet. Oshikawa untersuchte 34 Ulcera im Mikroskop unter besonderer Beachtung der angrenzenden Schleimhäute. Die 34 Ulcera sitzen alle im Magenstraßengebiet und zwar 7 im Bereich des Corpus ventrikuli, 11 im Pyloruskanal, 7 am Pylorus, 9 im Isthmusbereich. Mikroskopisch waren nur bei 13 oral- und kaudalwärts Pylorusdrüsen nachweisbar, 9 lagen im Gebiet der Intermediärdrüsenzone. Die übrigen 7 Korpusgeschwüre waren von atypischer Fundusschleimhaut umrandet, die mehr den Charakter von Intermediärdrüsen hatte. Zu demselben Ergebnis kam Orator bei der histologischen Untersuchung von 110 Ulkusfällen. Niemals wurden Ulcera auf typischer Fundusschleimhaut gefunden. Alle waren an der kleinen Kurvatur im Gebiet der pylorischen Drüsen und Intermediärzone gelegen. Wenn Ulcera vorkamen, die von der Pförtnerschleimhaut nicht mehr erreicht wurden — bei höher gelegenen Geschwüren —, dann hatte eine Umwandlung der Fundusschleimhaut der Geschwürsumrandung in pseudopylorische stattgefunden. Diese pseudopylorische Umwandlung wurde von vielen Autoren als eine sekundäre Reaktion des ulcerösen Prozesses angesehen. Die Bildung der pseudopylorischen Drüsen Stoerks bei entzündlichen Prozessen in der Fundusschleimhaut ist denn auch eine unleugbare Tatsache, Aber wir wissen ja nicht, ob nicht vorher sich in diesem

Gebiet eine Gastritis abgespielt hat, wie sie Konjetzny und Puhl in jedem Falle von Ulkus als primär annehmen. Darauf soll später noch eingegangen werden. Vorläufig ist wichtig: auf typischer, normaler Fundusschleimhaut saßen diese Ulcerationen nicht.

Noch deutlicher zeigen dies die von Ruf und Büchner ausgeführten Untersuchungen. In 56 Fällen von Magengeschwür saßen 52 im histologischen Bereich der Pylorusdrüsenschleimhaut, nur in 4 Fällen im histologischen Bereich der Korpusdrüsen.

Auch Puhl und Konjetzny heben hervor, daß die von ihnen beobachteten Erosionen sich vorwiegend im ganzen Gebiet der Pylorusdrüsenschleimhaut und im Bulbus duodeni sich finden. Es war der Lieblingssitz für Erosionen, wie für das chronische Geschwür. Bei 140 Fällen beobachteten sie nur 5 (= 3,57%) „atypisch lokalisierte Ulcera chronica".

So ergibt sich bei Berücksichtigung der Duodenalgeschwüre zu 50% nach Oshikawa, Orator, Konjetzny Puhl, Büchner für das Befallensein der Fundusschleimhaut mit nicht ganz 4%.

Dieser Wert zeigt eine auffallende Uebereinstimmung mit dem aus den makroskopischen Statistiken errechneten. Da die Berechnung lediglich durch Abzug der an der großen Kurvatur und Fundes aufgeführten Ulcera erfolgte, erlaubt das den retrograden Schluß: Die für die Hinter- und Vorderwand angeführten Ulcera müssen alle in der Nähe der kleinen Kurvatur und Magenstraße ihren Sitz gehabt haben.

Der an den Resektionspräparaten regelmäßig erhobene Befund der fast ausschließlichen Anfälligkeit der Pylorusschleimhaut und des Bulbus duodeni konnte nach den Literaturangaben seine volle Bestätigung finden.

Schwierigkeiten der Einordnung machten aber trotzdem diese Anzahl von Geschwüren (4%) die tatsächlich mikroskopisch nachgewiesen sich in Fundusschleimhaut entwickelt haben sollten. Das Gesetz vom Verschontbleiben des spezifischen Epithels erschien durchbrochen.

Die Verteilung dieser „atypischen Ulcera“ erstreckt sich über die obere Hälfte der kleinen Kurvatur, die weite Vorder- und Hinterwand und über die große Kurvatur bis zum unteren Ende des Magenpols.

Nun hat die eingehendere mikroskopische Untersuchung des Magendarmkanals zu dem Ergebnis geführt, daß nicht nur Versprengungen von Organkeimen, sondern auch Heterotopien epithetialer Zellverbände garnicht so selten sind. Auch Büchner dachte schon daran, daß die atypisch lokalisierten Geschwüre auf solchen dystopischen Stellen vom Typ der Pylorusdrüsen sich entwickeln könnten. Diese Epithelinseln bleiben aber nach Ascoli's Annahme meist sehr klein. Sie erfahren nämlich in ihrer fremden abnormen Umgebung ein viel geringeres Wachstum. So könnte man höchstens zu der Auffassung gelangen, daß die Epithelinseln durch den aktiven Magensaft zerstört werden, der entzündliche Prozeß dann auch die Umgebung der normalen Fundusschleimhaut zur Ulceration nach sich zieht und ein ausgedehnteres Ulkus sich entwickelt.

Wichtiger als diese kleinen angeborenen Heterotopien erscheinen mir aber die erworbenen. Der physiologische Zellersatz des verbrauchten Epithels erfolgt durch Mitosen, die auch im Erwachsenenmagen noch zu beobachten sind. Die spezifischen Epithelien, Haupt- und Belegzellen, sind aber einer mitotischen Teilung nur in ganz geringem Grade fähig. In der Literatur finden sich überhaupt keine Aufzeichnungen, daß jemals Mitosen von Hauptzellen beobachtet wurden. Sie finden sich nur erwähnt in älteren Arbeiten, wo man zwischen Haupt- und Belegzellen noch nicht unterschied. Die Regeneration des abgenützten Epithels und Drüsenzellen besorgen im Fundus die mucoiden Nebenzellen, jene Zellen, auf die man erst in letzter Zeit mehr und mehr geachtet hat. Bei pathologischen Prozessen ist dieses Ereignis noch viel häufiger und ausgeprägter, sodaß die Substitution der spezifischen Drüsenelemente mit den pseudopylorischen oft ausgedehnte Bezirke der Drüsenschicht betrifft. Orator,

Büchner betonen zwar, daß die pseudopylorischen Drüsen stets entzündlicher Natur seien. In einer Reihe glänzender Arbeiten konnte aber Hamperl zeigen, daß die strukturellen Veränderungen der Magenschleimhaut, die als Kardinalmerkmale des akuten Entzündungsprozesses aufgefaßt werden, auch in ganz gesunden Mägen in Verbindung mit seiner Tätigkeit beobachtet werden können. Die Befunde der Normalhistologen sind so eindeutig, daß die Anerkennung dieser Drüsen als physiologische Regenerate nicht mehr schwer fällt und mit ihrer Möglichkeit als Matrix der atypischen Ulcera gerechnet werden muß.

Mit dieser Erkenntnis ist die Bedeutung der mucoiden Nebenzellen Zimmermanns nicht erschöpft. Der immerhin noch relativ bevorzugte Sitz von Ulcera in der oberen Hälfte der kleinen Kurvatur, die von der Pylorusschleimhaut nicht mehr erreicht wird, bedurfte noch einer besonderen Untersuchung. Nun zeigte sich, das verdanken wir besonders der Aschoff'schen Schule, insbesondere wieder Büchner, daß die proximale Magenstraßenhälfte eine ganz anders geartete Schleimhaut und nicht wie man immer annahm typische Fundusschleimhaut aufzuweisen hat. Bei den Säugetieren war schon länger bekannt, daß die Magenstraße oft völlig frei von Korpusschleimhaut ist (Maulwurf, Kaninchen, Wanderratte, Hausratte). Bei anderen war nurmehr in einem kleinen proximalen Bereich die Korpusschleimhaut auf eine sehr schmale Zone beschränkt (Hase, Eichhörnchen, Meerschweinchen, Katze, Fuchs, Mandrill). Beim Menschen wurde nachgewiesen, daß die spezifischen Zellelemente gegen die kleine Kurvatur zu abnehmen und die Drüsenschläuche sich verkürzen (Büchner und Moritz). Dieses Schwinden der Haupt- und Belegzellen erfolgt gegen die kleine Kurvatur zu ganz allmählich, indem die spezifischen Zellen in der Magenstraße die ganzen Mittel- und Mündungsstücke der Drüsenschläuche auskleiden. Nur am Drüsengrund zeigen sich noch Hauptzellen (Ellenberger). An der parabelförmigen Grenze zwischen Fundus und Pylorusschleimhaut ist ein etwa $1^1/_2$ cm breiter Streifen, der nurmehr

von Drüsen gebildet wird, die mit Nebenzellen und Belegzellen besetzt sind. Das ist die sog. Intermediäre Zone, deren Unterscheidung von den Pylorusdrüsen oft Schwierigkeiten macht. Ellenberger hält diese Drüsen mit den Pylorusdrüsen überhaupt für identisch. Aschoff setzt sich für die Trennung ein. Er hat bei Giemsafärbung an den vorwiegend aus Nebenzellen bestehenden Drüsen der intermediären Zone des Hundes — die er Zwischendrüsen genannt hat — einen mehr rot-violetten Farbton festgestellt gegenüber einer mehr blau-violetten Färbung der Pylorusdrüsen. Die Normalhistologen (Plenk) bemerken dazu, daß es nicht ganz sicher sei, ob dieser Befund regelmäßig vorhanden und einen wirklich charakteristischen Unterschied zwischen den beiden Zellarten darstellt. Man möchte an dieser Stelle schon gern einen Beweis für die Identität mit den Pylorusdrüsen in ihrer Anfälligkeit gegen den aktiven oder hyperaktiven Magensaft erblicken.

Einen erneuten Beweis für die Aehnlichkeit beider Zellarten brachten die Versuche von Lasowsky, Scharowatowa und Kogan. An Hunden wurde operativ der intermediäre und Pylorusdrüsen tragende Teil des Magens entfernt. Vier und sechs Monate nach der Resektion konnten im Drüsenapparat des Magenfundus und -korpus Strukturveränderungen kompensatorischen Charakters nachgewiesen werden. In der Fundus- und Korpusgegend fand man fast ganz mit Nebenzellen ausgekleidete Drüsenschläuche (ein Bild, das an die Struktur der intermediären Drüsen erinnerte). Außerdem wurde dortselbst die Bildung sog. Stoerk'scher pseudopylorischer Drüsen gefunden. Die Versuche zeigen deutlich, daß zwischen den Pylorus- und Nebenzellen nicht nur morphologisch und färberisch eine Aehnlichkeit, sondern auch ein funktioneller Zusammenhang bestehen muß.

Zu diesen Befunden der Entdifferenzierung des Magenepithels im proximalen Teil der Magenstraße fand Büchner noch zahlreiche kleine und größere dicht stehende Inseln von heterotopen Epithel. Im Gegensatz dazu konnte er diese Befunde an der großen Kurvatur niemals erheben.

Welch eine auffallende Häufung solcher Epithelversprengungen sich vorfand, zeigt am besten nachstehende von Büchner entlehnte Zeichnung.

Während eine Schlundrinne oder muskuläre Magenstraße anatomisch oder funktionell nicht gegen den übrigen Magen abgrenzbar ist, ist das letzte Ueberbleibsel, die Schleimhautmagenstraße (Goetze) histologisch einwandfrei abgesetzt.

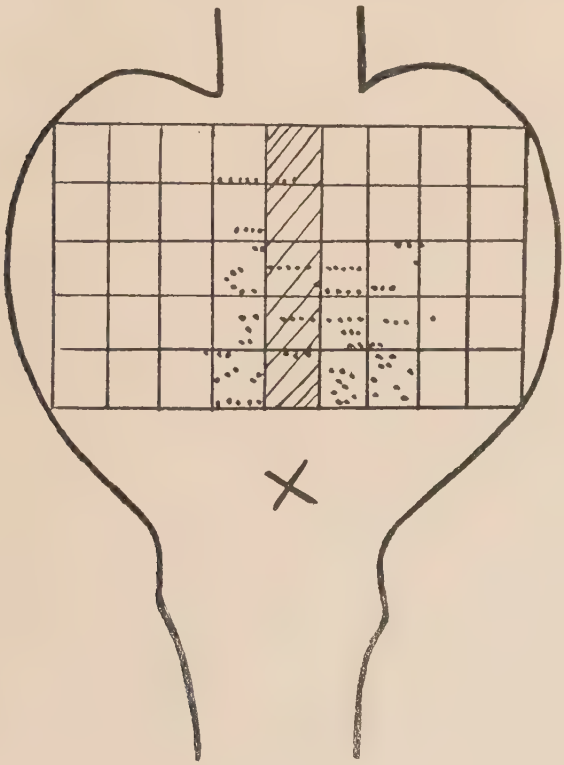

Abb. 2

× Geschwürsnarbe, / / / fast corpusdrüsenlose kleine Kurvatur, ... Darmdrüseninseln.

Um die absolute Widerstandsfähigkeit der Fundusschleimhaut gegen den verdauenden Einfluß des Magensaftes weiter zu erhärten, erschien das Verhalten der gro-

ßen Kurvatur von Bedeutung. Dort hat bekanntlich die Fundusdrüsenschleimhaut, die Länge der Drüsenschläuche und die spezifischen Hauptzellen ihre stattlichste Entwicklung und Ausbildung erfahren. Der Beantwortung dieser Frage kam eine Arbeit von Finsterer und Glaessner sehr zu Hilfe. Diese beiden Forscher haben alle Schriften von 1904—1914 einer genaueren Durchsicht nach Ulcera der großen Kurvatur unterzogen. Nach ihrer Ansicht „ist der Sitz des Magenulkus an der großen Kurvatur eine Rarität". Sie fanden in der Literatur kein derart gelegenes Ulkus, obwohl einzelne Autoren z. T. über große Beobachtungsreihen verfügten. Borszeky, Burk, Clairmont, Exner, Graf, Hoffmann, Max, Kindl, Nyrop, Schulz, Stumpf haben bei einer Gesamtzahl von 590 Fällen keines gefunden (zit. nach Finsterer).

Der Mittelwert der verschiedenen Beobachtungsreihen aus der Hauser'schen Statistik liegt bei 3,5%. Bei Berücksichtigung der Duodenalulcera nach Hart, v. Bergmann zu 50% würde sich der endgültige Mittelwert zu 1,7% errechnen. In der Literatur von 1930—1936 habe ich nur 10 Ulcera der großen Kurvatur veröffentlicht gefunden. Leider läßt sich in vielen Fällen der genaue Sitz nicht ermitteln, sodaß diese Zahlen sicher noch eine Einschränkung erfahren würden, als das eine oder andere Ulcus am Ende der großen Kurvatur cardia- oder pylorusnah noch in andere Schleimhautgebiete fallen würde.

Einen weiteren schönen Beweis, daß normale Korpusschleimhaut dem verdauenden Magensaft widersteht, zeigen die Befunde von ulcerierten Meckel'schen Divertikeln, in denen die heterotopen Fundusschleimhautinseln immer intakt geblieben waren. Büchner hat zwölf solche Fälle zusammengestellt. In den letzten Jahren wurden solche Befunde noch so häufig registriert, daß man heute über 50 derartige Fälle aus der Literatur zusammenstellen könnte. Erwähnt sei hier nur noch kurz der sehr typische von Dragstedt und Lester erhobene Befund: Ein im Ileum sitzendes penetrierendes Ulkus neben einem Meckel'schen Divertikel. Die Schleimhaut des Divertikels war vollstän-

dig mit Fundusschleimhaut ausgekleidet. Obwohl die Einwirkung der peptischen Fermente im engen Divertikel durch eine längere Retention viel stärker war, blieb die Fundusschleimhaut unversehrt.

Auch aus der experimentellen Ulkuserzeugung lassen sich viele Beispiele bringen. Carnot und Simonet zeigten, daß sich durch Injektion von 0,5 ccm einer 1,2%igen Salzsäure typische Ulcera erzeugen lassen, wenn man als Einstichstelle die kleine Kurvatur wählt. An der großen Kurvatur gelingen diese Versuche niemals. In der Hauser'schen Arbeit sind genug solche Versuche mit demselben Ergebnis angegeben, daß ich mich hier auf die Wiedergabe dieses einen Beispiels beschränken kann.

Das Cardianahe Korpusulkus, das bisher wegen seines abgelegenen Sitzes keine Erwähnung fand, verdient noch ein eigenes Kapitel. Seine relative Häufigkeit ist verwunderlich. Nach pathologisch-anatomischen Statistiken errechnet sich ein Prozentsatz von 5,52%, röntgenologischen Erhebungen nach zu 3,84% (Pinke). Der Sitz dieser Ulcera fällt in das Gebiet der Kardiadrüsenregion. Diese Zone nimmt einen in seiner Breite sehr variablen (1—4 cm breiten) Streifen am Magenanfang ein. Trotzdem diese Region in ihrem Flächenausmaß nur einen Bruchteil gegenüber der Fundusdrüsen einnimmt, finden wir dort Ulcera peptica in derselben Häufigkeit. Diese Tatsache drängt auch hier den Gedanken an einen Kausalzusammenhang mit der anders gearteten pylorusdrüsenähnlichen Schleimhaut wieder auf. Im normalhistologischen Kapitel wurden auf diese enge Verwandtschaft beider Schleimhäute schon eingegangen. Beachtenswert erscheint noch, daß das Ulkus der Kardia häufiger an der kleinen Kurvaturseite sitzt, wo die Kardiadrüsenringzone meist breiter und stattlicher ausgebildet ist.

Auf die große Häufigkeit des Duodenalulkus wurde schon verschiedene Male hingewiesen. Nach Hart, v. Bergman Mayo sitzen mehr als die Hälfte der Ulcera im Duodenum. Sein Lieblingssitz ist im Bulbus duodeni. Doch finden sie sich noch relativ häufig bis an die Mündung

des Gallengangs. Das Abnehmen der Häufigkeit in kaudaler Richtung stimmt überein mit der Ausbildung der Brunner'schen Drüsen, die in derselben Richtung sich reduzieren, im Bulbus duodeni entsprechend aber ihre stattlichste Ausbildung erfahren haben. Wenn für das Magenstraßengebiet außer seiner Sonderstellung in histologischer Hinsicht noch die mechanisch-funktionelle Beanspruchung für die Ulkusentstehung geltend gemacht wird, so können wir für das Duodenum, besonders für seinen Anteil hinter dem Sphinkter bulbi duodeni, nurmehr die histologische Eigenart besonders in ihrer engen Verwandtschaft zur Pylorusschleimhaut als maßgeblich anerkennen. Das Duodenum wird ringsum ohne Bevorzugung der Hinter- oder Vorderwand vom Ulkus entsprechend seiner gleichmäßigen zirkulären Schleimhautausstattung befallen. Im Gegensatz dazu der Magen nur in seinem histologisch sondergestellten schmalen Streifen der kleinen Kurvatur. Die morphologische, färberische und funktionelle Identität und die gleiche Anfälligkeit gegen den verdauenden Magensaft der Schleimhautgebiete des Pylorus und Duodenums war der Ausgangspunkt für die vorliegende Arbeit.

Zusammenfassung.

Es wurde zu zeigen versucht, daß die Gefahrenzone für das chronische Ulcus pepticum ventriculi et duodeni ausschließlich im Pylorus- und Brunnerdrüsengebiet liegt. Die Kardia- und Intermediärdrüsenzone hat durch eine enge Verwandtschaft mit diesen eine geringere aber doch noch ausgesprochene gleichartige Erkrankungstendenz. Das große Gebiet der Korpusdrüsenschleimhaut bleibt verschont. Wenn doch in seltenen Ausnahmefällen sich dort chronische Ulcera entwickeln, so waren in das spezifische Korpusdrüsenepithel heterotope mucoide Drüsenepithelinseln eingesprengt. Solche Dystopien kommen angeborenerweise vor, sind aber ebenso oft durch normale Regeneration erst erworben.

Schrifttum.

(Angeführt sind nur solche, die bei Hauser, Henke-Lubarsch Handbuch IV, 1926 nicht zitiert sind).

Anile, A., Le glandule duodenali o del Brunner, Napolis 1903.

Aschoff, L., Ueber die peptischen Schädigungen des Magendarmkanals. Med. Klinik 1928 Nr. 50.

— Ueber die Dreiteilung des Magens mit besonderer Berücksichtigung der Schleimhautverhältnisse. Pflügers Archiv, Bd. 201, 67, 1923.

Bauer, K. H., Magenstraße und Magenkulbus. Bruns Beitr. 135, 1928.

— Ueber das Wesen der Magenstraße. Arch. f. klin. Chirurgie, Bd. 124, S. 565, 1923.

Bensley, R. R., On the histology of the glands of Brunner. Amer. J. Anat. 2, 2—3 (Proc. Assoc. amer. Anat. 1902).

— The cardiac glands of mammals. Amer. J. Anat. 2, 1902.

— The structure of the glands of Brunner. Univ. Chicago, Dennial publ. 10, 279—326, 1903.

v. Bergmann, zit. nach Büchner, Histologie der peptischen Veränderungen. Freiburg 1927.

Böhm, H. A., und Dividoff, Lehrbuch der Histologie des Menschen. Wiesbaden 1895.

Brinton, zit. nach Hauser, Handbuch Henke-Lubarch IV, 1926.

Braus, K., Anatomie des Menschen. II. Berlin 1924.

Brites, zit. nach Patzelt, V., Handbuch der mikroskopischen Anatomie des Menschen, V, 3, S. 1.

Büchner, F., Die Histologie der peptischen Veränderungeu und ihre Beziehungen zum Magencarcinom. Veröffentlich. der Kr. und Konst. Path. 1927, Bd. IV, H. 18, Habil. Schr. Freiburg 1927.

Büchner und Moritz, Beitrag zur Pathologie der Magenstraße. Beitr. z. path. Histol. 79, S. 400, 1928.

Büchner und Ruf, Die Bedeutung von Bau und Funktion der Magenschleimhaut für die Entwicklung des chronischen Magengeschwürs. Fr. Zeitsch. f. Path. Bd. 33, 406, 1926.

Carnor und Simonet, Einfluß verschiedener experimenteller Bedingungen auf die Entstehung von Magengeschwüren. Z. r. Soz. Biol. Paris 113, 1179—1181 (1933.).

Dragstedt und Lester, Ulcus acidum of Meckel's Diverticulum. J. amer. med. Assos. 101, 20—22, 1933.

Ebner, v., Handbuch der Gewebelehre des Menschen v. Koelliker, 6. Aufl., Bd. III, 1902.

Ellenberger, Handbuch der vergleichenden mikroskopischen Anatomie der Haustiere III, Berlin 1911.

Elze, C., Ueber Form und Bau des menschlichen Magens. Sitz.Ber. Heidelberg Akad. Wiss. Math. naturwiss. Kl. B. 10, 1—63, 1919.

Finsterer und Glaessner, In die Milz penetrierendes Ulkus der großen Kurvatur d. Magens. Mitt. d. Grenzgeb. Bd. 27, S. 126, 1913.

Goetze, O., Die Chirurgie des Magens und Duodenums. Handbuch der prakt. Chirurgie, Bd. III, 1929.

Hamperl, H., Ueber die erworbenen Heterotopien ortsfremden Epithels im Magendarmtrakt. Beitr. path. Anat. 80, 307, 1928.

Hauser, G., Die peptischen Schädigungen des Magens, des Duodenums und der Speiseröhre. Hdb. v. Henke-Lubarsch. 1926, Bd. IV, H. 1.

Hart, zit. nach Büchner, Histologie der peptischen Veränderungen, Freiburg 1927.

Helly, zit. nach Patzelt, V., Handbuch der mikroskopischen Anatomie des Menschen, V, 3, S. 1.

His, W. jun., Studien an gehärteten Leichen über Form und Lagerung des menschlichen Magens. Arch. f. Anat. 1903, 345.

Jouvenel, zit. nach Plenk, Handbuch der mikroskopischen Anatomie des Menschen, Herausg. v. Möllendorf, Bd. V, 2. Teil 1932.

Kalima, T., Pathologisch-anatomische Studien über die Gastritis des Ulkus-Magens. Arch. f. klin. Chir. 128, 1924.

Klein, E., zit. nach Plenk. Möllendorfs Handbuch der mikroskopipischen Anatomie des Menschen Bd. V, 2, 1932.

Konjetzny, Die Entzündungen d. Magens. Handbuch Henke-Lubarsch, Bd. V, 1927.

Lasowsky, J. M., Scharowatowa, O. F., und Kogan, M. M., Ueber die Umbauprozesse der Fundus- und Korpusschleimhaut des Magens nach Resektion seines präpylorischen und pylorischen Abschnitts. Beitr. z. path. Anat. 95, 381, 1935.

Lehner, J., Bemerkungen zur Histologie der Magen- und Duodenaldrüsen des Menschen. Wien. Klin. Wochenschr. 36, 202—205, 1923.

Macklin, M. Th., The intestinal epithelium. Special Cytology v. E. V. Cowdry Bd. I, 171 New York 1928.

Meulengracht, E., Das Pylorusdrüsenorgan und seine Beziehungen zur perniziösen Anaemie. Nord. med. Tidskr. 1935, 865.

Müller, E., zit. nach Patzelt, Handbuch der mikroskopischen Anatomie des Menschen, Hrsgbr. v. Möllendorf, Bd. V, 3.

Murray, M. M., The small intestin and gastric secretion (With special reference to Brunner glands) J. of Physiol. 69, 48—52, 1930.

Orator, V., Beiträge zur Lehre vom Magengeschwür. Mitt. a. dem Grenzgeb. d. Med. u. Chir. Bd. 35, 214, 1922.

— Ueber die funktionelle Bedeutung der Magenstraße und die cardianahen Geschwüre. Mitt. a. d. Grenzgeb. d. Med. und Chir. Bd. 36, 725, 1925.

— Beiträge zur Magenpathologie. Arch. f. Klin. Chir., Bd. 134, S. 663, 1925.

Oshikawa, Beiträge zur Histologie des Magens und der Magengeschwüre. Virch. Arch. Bd. 248, 217, 1924.

Paschkis, K., u. Orator, V., Beitrag zur Normalhistologie des menschlichen Magens (Versuch einer Histotopographie). Z. Anat. 67, 494—516, 1923.

Patzelt, V., Handbuch der mikroskopischen Anatomie des Menschen. Hrsgbr. v. Möllendorf, 1932, Bd. V, 3. Teil.

Plenk, H., Handbuch der mikroskopischen Anatomie des Menschen. Hrsgbr. v. Möllendorf, Bd. V, 2. Teil, 1932.

Pinke, J., Hinterwand- und cardianahe Ulcera des Magenkörpers. Röntgenprax. Bd. 7, S. 656, 1935.

Schaffer, J., Das Epithelgewebe, v. Möllendorfs Handbuch der mikroskopischen Anatomie des Menschen, Bd. II, 1. Teil 1926.

Schenk, S. L., zit. nach Plenk, H.

Schiefferdecker, P., Beiträge zur Kenntnis der Drüsen des Magens und des Duodenums. Nachr. Ges. wiss. Göttingen, 1884 Nr. 7.

Schwalbe, G., Beitrag zur Kenntnis des menschlichen Magens. Zeitschr. f. Morphol. u. Antropol. Sonderh. 2, S. 1, 1912.

Spath, F., Untersuchungen über die Pylorus- und Duodenalgrenze und über das Duodenum des Menschen. Dtsch. Zeitschr. Chirurgie 196, 39—69, 1926.

Thannhofer, L. v., Grundzüge der vergleichenden Physiologie und Histologie, S. 1—752, Stuttgart, Enke, 1885.

Theile, P., Zur Radiologie des Säuglingsmagens. Z. Kinderheilk. 15, 152, 1917.

Zimmermann, Beitrag zur Kenntnis des Baues und der Funktion d. Fundusdrüsen im menschlichen Magen. Ergebnis d. Physiol. Bd. 24, 281, 1925.

Zimmer, K. W. u. Orator, V., zit. nach Patzelt, Handbuch der mikroskopischen Anatomie des Menschen, Hrsgbr. v. Möllendorf, Bd. V, 3. Teil, 1932.

Lebenslauf.

Ich wurde als Sohn des Baumeisters Friedrich Jordan und seiner Ehefrau Franziska, geborene Diß, am 15. Mai 1910 in Waldsassen geboren. Nach Besuch der Volks- und Mittelschule in Fürth i. Bay. habe ich im April 1930 meine Reifeprüfung abgelegt. Vom Mai 1930 bis Juli 1935 studierte ich Medizin an der Universität Erlangen und legte im Oktober 1935 mein Staatsexamen ab. Vom November 1935 bis Oktober 1936 war ich Medizinalpraktikant an der Chirurgischen Universitätsklinik Erlangen, der chirurgischen und internen Abteilung des Städt. Krankenhauses in Fürth. Seit Dezember 1936 bin ich als Volontärassistent an der Universitäts-Frauenklinik Erlangen.

Erlangen, Mai 1937